

Institut für Pathologie

Prof. Dr. med. Gieri Cathomas, Chefarzt



STS 0599

Name

Vorname

Geb. Datum

Adresse

männlich weiblich

SV-Nummer

Garant

ambulant stationär 1./2. Kl. stationär 3. Kl.

Schnellschnitt: Radikale Prostatektomie

Kopie an:

Datum der Entnahme:

Einsendender Arzt (Stempel/Unterschrift):

Frühere Einsendungen:

Tel./intern:

(leer lassen)

Klinische Angaben:

Stanzbioptisch gesichertes Prostatakarzinom

Gleason Score: (+)

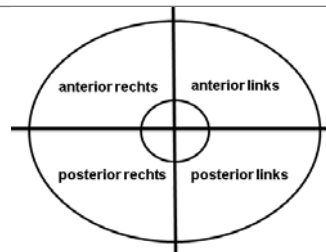
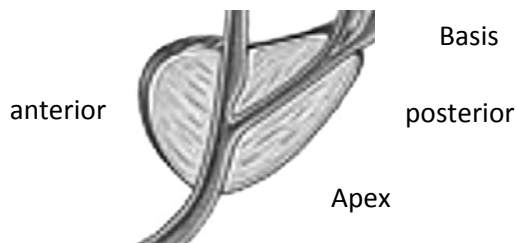
PSA-Wert initial: µg/l

Positive Stanzbiopsie: rechts links beidseits

Nerve sparing: rechts links beidseits nein

Fragestellung:

Resektionsränder? apikal dorsolateral rechts dorsolateral links



Art des Materials:

Prostata mit anhängenden Samenblasen

SCHNELLSCHNITT - TELEFONNUMMER: